Aus dem Zahnärztlichen Universitäts-Institut „Carolinum"
Direktor: Prof. O. Loos (Frankfurt a. Main)
und der Universitäts-Klinik für Haut- und Geschlechts-Krankheiten
(Frankfurt a. Main)

Über die Kapillaren der Mundschleimhaut unter dem Einfluß von Salvarsan und Schwermetallverbindungen

Inaugural-Dissertation

zur

Erlangung der Zahnärztlichen Doktorwürde

der

Hohen medizinischen Fakultät

der

Johann-Wolfgang-Goethe-Universität Frankfurt a. M.

vorgelegt von

Heinrich Krey
aus Frankfurt a. M.
approb. Zahnarzt

49 31

Gedruckt mit Genehmigung der Medizinischen Fakultät
der Universität Frankfurt a. M.

Referent: Prof. Dr. Loos
Dekan: Prof. Dr. Holfelder

R. UNIV.
BIBLIOTHEEK
LEIDEN

Schädigungen des Zahnfleisches sind bei der Syphilisbehandlung mit Schwermetallverbindungen *(Quecksilber-* und *Wismutverbindungen)* bekanntlich eine Begleiterscheinung, die nicht selten auch dauernde Veränderungen hinterläßt. Es sei nur erwähnt, daß schwere Zahnbettschädigungen als Folgezustand für immer zurückbleiben können. Außer dem Zahnfleisch und der Alveole werden zuweilen auch andere Teile der Mundhöhle betroffen.

Aehnlich wie die genannten Schwermetallverbindungen bei medikamentöser Anwendung wirken gelegentlich auch gewerbliche Bleivergiftungen auf die Mundschleimhaut ein.

Die pathologischen Auswirkungen sowohl an der Haut als an der Schleimhaut sind nach F. Herrmann in einer Störung der *Funktion* der Kapillaren begründet. Als wichtige Schädigungsform ist hier die *skarlatiniforme Toxidermie* zu nennen, die als Ausdruck einer „Kapillarwandlähmung" aufzufassen ist.

Die gleichen Beziehungen, die bei Schädigungen durch Schwermetallverbindungen zwischen Kapillar-Durchblutung und Vergiftungsbereitschaft bestehen, sind für die Haut in besonders umfangreichen Studien auch erwiesen bei der *Salvarsanvergiftung.*

Die besondere Disposition zur Toxidermie wie zu den Schädigungen in der Mundhöhle zeigt sich *kapillarmikroskopisch* in einer ungleichmäßigen Füllung, einer unregelmäßigen, meist verlangsamten Durchströmung der Endschlingen und einer verstärkten Füllung der Plexusgefäße mit Körnelung, Stasen, Leerlauf, Rücklauf usw. Im wesentlichen handelt es sich also um das Bild, das O. Müller als *„spastisch-atonischen"* Symptomenkomplex bezeichnet hat. Diese Erscheinungen sind ebenso wie die entsprechende klinische Stigmatisierung vor Einleitung einer anti-luischen Kur als warnende Symptome aufzufassen. Es kann hier nicht näher darauf eingegangen werden, daß mit ihnen auch eine mangelnde Funktion des speichernden Systems, das der Aufnahme der angewandten Medikamente dienen muß, des „retikulo-endo-

thelialen Systems“ in Zusammenhang steht. (Nach F. Herrmann, unter dessen Anleitung auch diese Untersuchungen zustande kamen.)

Neben der rein *funktionellen* Schädigung des Kapillarsystems ist als Nebenwirkung die *Sulfidablagerung* im Gewebe von Bedeutung. Diese findet in der Bildung des makroskopisch sichtbaren dunklen Saumes am Zahnfleisch ihren sinnfälligen Ausdruck. Auch die übrigen Teile der Mundschleimhaut zeigen gelegentlich eine fleckförmige, der Saumbildung entsprechende Verfärbung als Folge der Sulfideinlagerung. Im weiteren Verlauf kommen nicht selten entzündliche Erscheinungen mit Erosionen, Ulzerationen und gangränöser Zerfall dann hinzu; oft wird das Bild dann kompliziert durch sekundäre Infekte. Es entwickelt sich im Anschluß an die Saumbildung das Bild der Stomatitis, deren Charakter nach den jeweils vorliegenden Verhältnissen (mangelnde Mundpflege, bereits vorhandene infektiöse Prozesse) sehr verschiedene, mehr oder weniger stark pathologische Formen annimmt.

Durch zahlreiche Untersuchungen seitens vieler Autoren wie Almkvist, Streupel und Arnuzzi, Milian und Périn, Lohr und Rosenfeld weiß man, daß der primäre Vorgang bei diesen Schwermetallschädigungen sich in der *Wandung der kleinsten Gefäße*, d. h. der *Kapillaren*, abspielt. die allgemein toxische Eigenschaft der genannten Substanzen bezeichnet W. Heubner als *Kapillar-Giftwirkung*. Die Vorgänge bei der Sulfidsaumbildung wurden eingehend von Almkvist beschrieben und von Rothmann und Kurz experimentell geprüft.

Nach Almkvist entsteht die Verbindung aus dem von der Mundhöhle her einströmenden H_2S und der im Blut zirkulierenden Metallverbindung innerhalb der Endothelzelle.

Danach ist die Bildung des Sulfids begründet

1. in einer mechanischen Verstopfung der Kapillaren,
2. in einer chemisch-toxischen Einwirkung auf die Gefäßwand,
3. in einer Ernährungsstörung des durch die Kapillaren versorgten Gewebes infolge Zirkulationsstörungen,
4. in zentralen Einwirkungen.

Lange Zeit blieb die Frage unklar, weshalb diese Sulfidablagerungen individuell so verschieden stark und verschieden ausgedehnt in Erscheinung treten. Zweifellos besteht ein Einfluß der Mundpflege, doch dürfte nicht allein der Gehalt an Detritus und Speiseresten bzw. an deren Fäulnisprodukt dem Schwefelwasserstoff, maßgebend sein; sondern es kommt hinzu die durch sachgemäße Pflege des Zahnfleisches (Massage) geschaffene gute Durchblutung des Gewebes (Epithel- und Kapillarsystem).

Begünstigend wirkt sicher ein Entzündungszustand der Gingiva, da dann infolge Epithelauflockerung ein verstärkter Zustrom von H_2S aus der Mundhöhle ins Gewebe stattfinden kann. Gleichfalls beeinflussend ist der Zustand der *Paradentose,* bedenkt man die hier vorliegende trophische Störung des Gewebes.

Auf Grund der oben erwähnten Verschiedenheit in der Intensität sowie der später zu besprechenden Eigenart der Ablagerungsgebiete müssen noch andere Möglichkeiten der Beeinflussung in Betracht gezogen werden. Der Schwefelwasserstoff braucht ja nicht durch Diffusion aus der Mundhöhle in die Epithelzelle zu gelangen, sondern die *geschädigte Epithelzelle* liefert in einem Eiweißabbauprodukt, etwa dem *Cystin,* einem Disulfid der Amidothiomilchsäure, *selbst* den Schwefel zur Metallsulfidverbindung.

Wie die Giftwirkung nicht nur peripher, sondern auch zentral angreift, so läßt sich die Frage noch weiter klären, berücksichtigt man die Abhängigkeit der Durchströmung in den kleinsten Blutgefäßen von der *Konstitution.* Sie gibt bei einem Teil der Patienten größere Widerstandsfähigkeit, schafft aber auch in entgegengesetztem Sinne bei anderen eine größere Bereitschaft zum Erliegen gegen toxische Einwirkungen. Die Bedeutung dieser Disposition bestätigten bereits die Untersuchungen von Löhe und Rosenfeld, F. Herrmann, Scholl und Stein, die letzten drei von der Haut- bzw. Zahnklinik zu Frankfurt a. M.

Bei der großen theoretischen und praktischen Bedeutung des erwähnten Fragenkomplexes für die Zahnheilkunde lag es für mich nahe, die Beziehungen der Kapillargiftwirkung zu den Veränderungen der Mundhöhle noch eingehender zu studieren. Es erschien notwendig, die zum Teil nur vermutungsweise oder durch relativ wenige Beobachtungen gewonnenen Schlüsse gerade für

die Erscheinungen am Zahnfleisch durch ausgedehnte Untersuchungen zu vertiefen und zu erweitern.

Insbesondere sollte auch durch direkte Beobachtung der Einfluß des Salvarsans auf die Kapillaren der Mundschleimhaut studiert werden.

In *technischer* Hinsicht bestand das Bedürfnis einer photographischen Fixierung der erhobenen Befunde. Dies ließ sich allerdings nicht regelmäßig mit den damals zur Verfügung stehenden Instrumenten ausführen. Die Durchsichtigkeit der Haut, wie auch der Schleimhaut ist individuell und örtlich verschieden. Speziell am Zahnfleisch ergaben die häufig vorliegenden pathologischen Veränderungen, z. B. bei Gingivitis, durch Oedembildung verschwommene Bilder. So sind die beigegebenen Photos nur als Beispiel zu bewerten.

Daß jeder Untersuchungsbefund genau protokolliert und dort, wo eine photographische Aufnahme aus technischen Gründen unmöglich war, durch möglichst genaue Zeichnungen festgehalten wurde, bedarf wohl kaum der Erwähnung. Wo angängig, sind diese wiedergegeben. In das Okular wurde bei den zuerst vorgenommenen Untersuchungen zur vergleichenden Schätzung der Größen- und Zahlenverhältnisse ein Mikrometernetz eingefügt (vgl. die Abbildungen)*).

Zur *Methode* ist anzuführen, daß sich das Kapillarmikroskop Modell 1927/28 der Firma Leitz infolge seiner großen Beweglichkeit und Handlichkeit vorzüglich bewährt hat. Regelmäßig wurde das Bild am Nagelfalz der Finger, auf der Unterarmstreckseite, der Brust, der Lippe, am Zahnfleisch und oft auch an vielen anderen Hauptpartien untersucht. Zur Beobachtung von Lippe und Zahnfleisch habe ich ein geeignetes Stativ konstruiert, mit dessen Hilfe die Untersuchungen im Liegen ohne stärkere mechanische Belastung des zu beobachtenden Gebietes möglich ist. Das Mikroskop steht dabei auf einer dünnen Holzplatte, die von einem leicht beweglichen und regulierbaren Untergestell getragen ist. Die Unterlippe wird mit Durchschlagpapier heruntergezogen und das Papier unter der Stützplatte eingeklemmt, wobei die Fixierung durch die Kapillarität an der feuchten Lippe ohne stärkeren Druck möglich ist (vgl. Paradentium 1931, Nr. 3).

Während das Absuchen der verschiedenen Haut- und Schleimhautgebiete mit Hilfe des genannten Leitzschen Modelles am besten gelingt, empfiehlt sich zur photographischen Aufnahme einzelner Bilder das Nagelfalzmikroskop der Firma Leitz, verbunden mit dem Stativ des Hornhautmikroskops. Diesen letzterwähnten Weg hat H. K o l b in ähnlicher Weise zur Darstellung von Mundschleimhaut - Kapillaren einge-

*) Zur Registrierung der „Länge" und „Breite" sind die im Mikrometerokular festgestellten durchschnittlichen Maße der Endschlingen angegeben. Als Zahl ist der bei schärfster Einstellung in qmm durchschnittlich gefundene Wert angeführt.

schlagen. Bereits vorher war die photographische Wiedergabe von Zahnfleischkapillaren mit Hilfe des oben erwähnten beweglichen früheren Modells auf dem genannten Gestell gelungen (Paradentium 1931, Nr. 3). Die späteren Bilder wurden mit dem Stativ zur Hornhaut - Mikroskopie gewonnen, da hiermit bessere Aufnahmen gewonnen werden.

Eine große Anzahl von Vergleichsuntersuchungen an Unbehandelten ging den im folgenden mitgeteilten Feststellungen voraus, zeitweise wurden auch derartige Kontrolluntersuchungen eingeschaltet. Um den Einfluß der applizierten Substanzen möglichst ausschließlich beurteilen zu können, sind die Befunde mindestens 8, meist aber 48 Stunden nach der Einspritzung erhoben. Hierdurch werden andere, bei der Injektion wirksame Faktoren ausgeschaltet. Auch die Einwirkung einer hohen Außentemperatur, größerer Erregungen, vorausgehender Mahlzeiten, einseitiger Ernährung usw. ist nach Möglichkeit vermieden.

Es liegen nun Untersuchungsbefunde an insgesamt 50 Patienten vor, bei denen anti-syphilitische Kuren verschiedener Art durchgeführt sind. In einem nicht unerheblichen Teil der Fälle ist die Beobachtung insofern unvollständig, als sich eine Reihe der Patienten der weiteren Behandlung und Untersuchung entzogen hat.

Im folgenden bringe ich die Protokollauszüge über die Beobachtungen an 30 Patienten — oft stark gekürzt — wieder. Eine ausführlichere Wiedergabe der einzelnen Beobachtungen erfolgt nur für charakteristische Feststellungen, darum unterbleibt meist die jeweilige Wiedergabe der Angaben über Zahl, Länge, Form, Weite und Durchströmung.

Zunächst führe ich die Befunde bei gewerblichen *Blei-Intoxikationen* an, es folgen die Untersuchungsergebnisse unter dem Einfluß der therapeutischen Zufuhr von *Wismutverbindungen* (Casbis, Spirobismol), weiter diejenigen unter der Einwirkung von Salvarsan, anschließend die Befunde bei *kombinierten* (Salvarsan—Wismut) Kuren, schließlich Veränderungen unter dem Einfluß von Quecksilber (nebst Salvarsan und Casbis).

Ergebnisse der Kapillaruntersuchungen

A. Bei Bleivergiftung.

Das *allgemeine* Ergebnis der Kapillaruntersuchungen in den Fällen 1—3 einer gewerblichen Bleivergiftung ist eine mehr oder weniger starke Funktionsstörung im Kapillar-

system. Die Protokolle führen teils *Dilatation mit Stauung, teils Spasmus mit körniger Strömung* auf. Weiter ist auffallend die große *Formenverschiedenheit.* Diese läßt die Vermutung zu, daß die chronische Bleieinwirkung zum wenigsten das Manifestwerden der bei ihnen vorliegenden Paradentose begünstigt, wenn nicht gar sie unmittelbar verursacht, indem die dauernde Kapillarfunktionsstörung eine Ernährungsstörung des marginalen Gewebes bedingt.

Im Fall 4 findet sich in ähnlicher Form die Auswirkung der Bleivergiftung vor. Auch hier tritt der Formenreichtum stark hervor, im übrigen zeigen die Untersuchungen den Effekt der Intoxikation mehr in Gestalt von Spasmen. — Das Fehlen der Paradentose dürfte hier darauf zurückzuführen sein, daß die akute Bleieinwirkung erst kurze Zeit zurückliegt.

Speziell ist im Fall 1, einem 28 Jahre alten Weißbinder mit Gingivitis marginalis ulcerosa, die allgemeine Stauung, die an den Lippenkapillaren zu aneurysmatischen Ausbuchtungen führt und sich auf den Plexus ausdehnt, zu erwähnen.

Fall 2 ist ein 55 Jahre alter Bleiarbeiter mit starkem Tremor an den Händen sowie entzündlichem Zahnbettschwund. Hier ist der Formenreichtum groß in Gestalt von starken Verästelungen, Baum- und Kümmerformen. Die Weite der Schlingen dagegen ist sehr unterschiedlich. Kapilläre Blutungen finden sich an Lippe und Zahnfleisch vor.

Ausführliche Wiedergabe des Protokolles von Fall 4: Patient K. R., 22 Jahre, Anstreicher, Astheniker, übt seit 6 Monaten Spritzverfahren mit Mennige aus, kam Dezember 1930 in die Medizinische Klinik wegen Schmerzen im Magen, Erbrechen, Schwindel und Durstgefühl.

Diagnose: Bleivergiftung. Gesicht ist schmal, allgemein abgemagert, Haut blaß.

Mundbefund 4. 12. 1930: Zahnfleisch leicht anämisch, an den unteren Inzisiven bläulicher Saum (keine frühere antisyphilitische Kur!). Das Gebiß ist gut gepflegt und voll bezahnt.

Kapillarbefund (vergl. Zeichnungen Abb. 1—4).

Nagelfalz: Leicht geschlängelte Kapillaren, sonst ohne Befund.
Handrücken: Endschlingen sind zart, sonst wie am Nagelfalz.
Brust: Endschlingen sowie oberflächlicher Plexus sind erweitert.

Lippe: Die Endschlingen haben allgemein dünne Schenkel, körnige Strömung, Plexus ist erweitert und livide getönt.
Zahnfleisch: Nur die verschieden stark dilatierten Schaltstücke der zahlreich durchbluteten Kapillaren sind zu sehen.

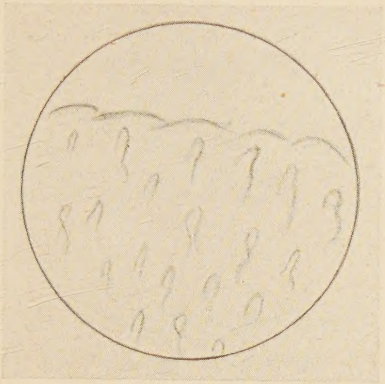

Fall 4, Abbildung 1
Nagelfalz ohne Besonderheit

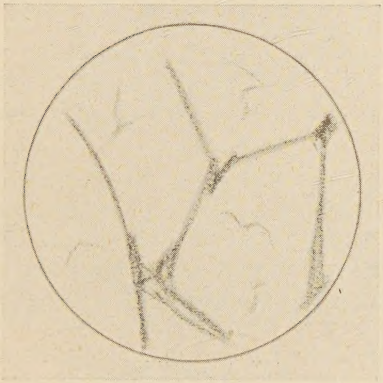

Fall 4, Abbildung 2
Brust, Plexus stark dilatiert

An den unteren Frontzähnen lassen sich marginal *extra*-kapilläre, diffus bis fleckig angeordnete blaubräunliche Ablagerungen feststellen. An einigen Schaltstücken punkförmige, dunklere Stellen, die wohl auch als beginnende Bleisulfidablagerungen aufzufassen sind.

Der Patient wurde z. Z. als „geheilt" entlassen.

Am 26. 6. 1931 neu eingeliefert, abermals „Bleivergiftung". Er hatte seinen Beruf wieder voll ausgeübt.

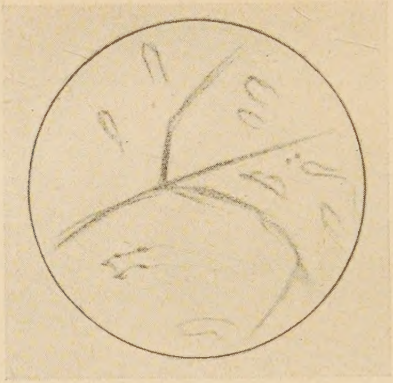

Fall 4, Abbildung 3
Lippe, Schlingen o. B. Plexus deutlich

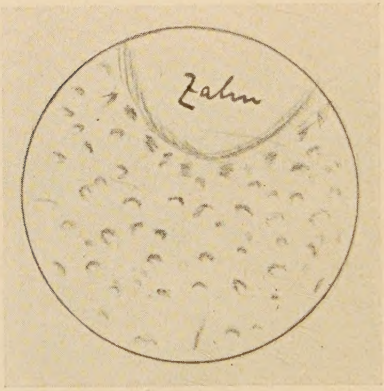

Fall 4, Abbildung 4
Zahnfleisch, Sulfidablager. extrakap. Schaltstücke dilatiert

Mundbefund: Leicht anämisches Zahnfleisch, am —3 Narbe (infolge damaliger Probeexzision). Keine Ablagerung klinisch sichtbar.

Kapillaren:

Nagelfalz: Zahl 12, Länge 0,2 bis 0,25. Die Kapillaren weisen verschiedentlich Spasmen auf sowie Formänderungen in

Gestalt von Verschlängelungen. Die Strömung ist stark verlangsamt, klumpig oder gestaut.
Handrücken: Schaltstücke und Schenkel erweitert, letztgenannte zum Teil knotig verdickt, Strömung teilweise gestaut, Plexus klar sichtbar.

Brust: Wie im Dezember 1930.

Lippe: Auch hier Schlängelung, knotige Verdickungen, daneben Spasmus und körnige Strömung.

Zahnfleisch: Marginal herrscht besonders starke Dilatation der Schaltstücke vor, die Schenkel sind eng. Die scheitelwärts stehenden Endschlingen zeigen keine Dilatation, die Strömung ist zum Teil körnig. An der Narbe des linken unteren Eckzahnes (Probeexzision) befinden sich baum- und büschelförmige Endkapillaren.

26. 6.: Status idem.

B. Wismuteinwirkung.

Als *allgemeines* Ergebnis der Wismuteinwirkung während der antisyphilitischen Therapie läßt sich bei Fall 5 und 6 sowie bei Fall 7 am Anfang und Ende der Kur Neigung zu Spasmus mit aktiver Stauung der Strömung beobachten. Auch Wismutablagerungen treten auf, die sich jedoch sehr verschieden verhalten in ihrer Intensität wie Lokalität. Fall 7 gibt insofern gegenüber Fall 5 und 6 ein unterschiedliches Bild, als die hier auftretende Toxidermie die gegenteiligen Veränderungen am Kapillarsystem hervorrufen wie: Dilatation der Schlingen und Zunahme der auch dilatierten Plexusgefäße, verbunden mit Strömungsstauung.

Spezielles: Fall 5, durch starken Dermographismus als vegetativ-stigmatisierter Typ gekennzeichnet, ist von Beruf zahnärztliche Helferin. Bemerkenswert ist hier, daß das Auftreten von zarten Wismutsulfideinlagerungen in den mäßig dilatierten Schaltstücken durch *erhöhte Mundpflege* in seiner Ausbreitung kupiert bzw. rückgängig gemacht wurde, während ein Ekzem noch nach der Kur längere Zeit bestehen blieb. Der Rückgang der Ablagerungen läßt sich erklären durch die sofort nach deren Feststellung einsetzende verstärkte Mundpflege, die eben nicht nur im Fernhalten des Detritus, sondern in eifriger Massage bestand. Dadurch wurde eine Funktionserhöhung des Gewebes erzeugt.

Auch Fall 6 weist vasomotorische Störungen auf (Urticaria), verstärkt aber noch durch einen labilen Charakter. Dementsprechend zeigt das Kapillarbild große Schwan-

kungen, und die Wismutablagerungen werden durch die vermehrte, aber unregelmäßige und unsachgemäße Mundpflege nicht eingeschränkt. Auch im linken Arm konnten Bi-Ablagerungen beobachtet werden (eine Probeexzision zur histologischen bzw. chemisch-analytischen Bestätigung war infolge Weigerung seitens der Patientin nicht möglich). Klinisch konnte eine meßbare Retraktion der Gingiva registriert werden.

Von Fall 7 folgt das abgekürzte Protokoll:

Patientin, 19 Jahre. Syph. sec., bereits vor zwei Monaten Salvarsan-Toxidermie nach Neosalvarsan, gleichzeitig auch Icterus. Leichte *Struma, Menstruation unregelmäßig,* Neigung zu Herzklopfen, Akrozyanose.

Während der letzten Woche morbilliformes, toxisches Exanthem am Stamm durch Casbis hervorgerufen.
17. 9. Bisher insgesamt 2,5 g Casbis.
Mundbefund: Gebiß gut, sorgsam gepflegtes Zahnfleisch.

Kapillaren:

Nagelfalz (s. Zeichnung Abb. 5): Endkapillaren meist nur vertikalwärts, daher verkürzt sichtbar, sie sind unregelmäßig durchblutet, die Schaltstücke sind meist erweitert, und die Tönung ist livideröt.

Handrücken: Ungleichmäßige Zahl, Form und Durchströmung der Kapillaren.

Brust: Bezirke ohne sichtbare Endschlingen und Plexusgefäße, andererseits mit starker Durchblutung.

Lippen: Geringe Zahl, enge und geschlängelte Schlingen, Schaltstücke aber meist dilatiert.

Zahnfleisch: Mäßige Zahl, nur einige Endschlingen zeigen bedeutende Erweiterung des Schaltstückes und venösen Schenkels, Plexus deutlich erweitert.

Die Untersuchungen am 29. 9., 3. 10. und 7. 10. ergeben eine Zunahme der durchbluteten Endschlingen sowie der Zirkulationsstörungen.

Gesamtmenge an Casbis am 7. 10. 14,0 g.

15. 10. Klinisch: Die Stauung zeigt sich makroskopisch als Zinnoberröte.

Kapillaren:

Am Zahnfleisch keine Kapillaren erkennbar, sonst allgemein Zunahme der hochgradigen Stauungserscheinungen, in den ungewöhnlich weiten venösen Schenkeln und Schaltstücken Leerlauf, Körnelung usw. Am Unterarm sind verschiedentlich dunkle Punkte in den Schlingen zu beachten.

16. 10. Wieder morbilliformes Exanthem auf Stamm und Extremitäten nach insgesamt 19,0 g Casbis.

17. 10. Casbis abgesetzt.

Fall 7, Abbildung 5
Nagelfalz, starke Felderung, ungleiche Durchblutung, Schaltst. dilatiert

Fall 7, Abbildung 6
Unterarm, Bi-Ablager. in den Schaltstücken.

Kapillaren:

Handrücken: In den Bezirken früherer Ziegelröte zahlreiche weite Schlingen, an gruppenweise zusammenliegenden Endschlingen sind die dunklen körnigen Massen noch reichlicher geworden (s. Abb. 6).

Lippen: Zahlreiche stark geschlängelte Endkapillaren.
Zahnfleisch: Keine Kapillaren erkennbar (ebenso wie am Nagelfalz), starke Rötung.

Enanthem und Exanthem.

24. und 28. 10. Langsames Zurückgehen zu dem früheren Zustand. Stauungen noch stark. Die aus dem linken Unterarm entnommene Exzision bestätigte bei histologischer und chemisch-analytischer Untersuchung die Anwesenheit von Wismutsulfid.

1. 11. *Mundschleimhaut:* Die Gingiva an den unteren Frontzähnen ist erheblich zurückgewichen. Die *Incisivi erscheinen länger.*

Kapillaren:
Nagelfalz: Haarnadelform mit Körnelung und Strömungsverlangsamung.
Handrücken und *Unterarm:* Wie zu Beginn der Untersuchung. Die körnigen Ablagerungen noch geringer.
Brust, Lippen und *Zahnfleisch:* Wie früher.

C. Neo-, Silber-, Myo-Salvarsan-Einwirkungen.

Allgemeine Ergebnisse.

Bei den Fällen 8—13 weicht der anfängliche Spasmus im Verlaufe der Kur einer zunehmenden Dilatation, begleitet von Strömungsstörungen. Während bei Fall 8 die Bi-Ablagerungen in den kleinen büschel- bis traubenförmigen Kapillaren flächenhafter, heller und körniger werden und somit scheinbar der *Resorption* verfallen, zeigen die Fälle 9—13 mehr ein Uebergehen der einzelnen Ablagerungen in Flecke, die sich nach und nach marginalwärts verschieben, d. h. also eine *Abstoßung.*

Fall 14, ein schon klinisch stigmatisierter Vasoneurotiker (Ulcus ventriculi), der durch keinerlei antisyphilitische Kuren vorbehandelt war, zeigt in außergewöhnlichem Maße Dilatation der Gefäßwandungen bis zur völligen Atonie der venösen Schenkel, Aneurysmen, Stasen, Leerlauf, Rücklauf und zeitweise an der Lippe eine rhythmische Strömung. Bei späteren Untersuchungen, einen Monat nach der Kur, sind noch dieselben Symptome zu bemerken.

Fall 15, auch ein Vasoneurotiker, weist dieselben Erscheinungen wie Fall 14 auf, ausgedehnt noch auf den superficialen Plexus, begleitet von Kapillarblutungen und Gin-

givitis marginalis. Das Kapillarbild läßt eine Toxidermie befürchten; deshalb werden die Salvarsanspritzen einige Zeit ausgesetzt, später nur in Calcium-Sandoz gelöst appliziert. Dementsprechend setzt eine vorübergehende Besserung klinisch wie kapillarmikroskopisch ein.

Fall 16—19 sind psychisch stark labile Patienten mit betont vegetativer Erregbarkeit. Das Kapillarbild zeigt Gefäßstörungen, einmal in Gestalt von zunehmender Degeneration der Kapillar*form*, wie Verkümmerung der Endschlingen und großem Formenreichtum; außerdem besteht Neigung zu Spasmus, bzw. spastisch - atonischen Schlingen, verbunden mit aktiver Stauung, daneben befinden sich auch atonische Endschlingen. Speziell bei Fall 18 und 19 erzeugen schon geringe Salvarsanmengen starke Zirkulationsstörungen mit Dilatation, die sich bis in den Plexus erstreckt. Verschiedentlich kommt es auch zu Blutextravasaten.

Fall 20 ist interessant durch das Auftreten von Wismutablagerungen am Zahnfleisch im Verlaufe einer vorsichtig begonnenen Salvarsankur, lange nach Abschluß einer Casbiskur. Diese Erscheinung ist verbunden mit einer Steigerung der Zirkulationsstörungen im Kapillarsystem.

Fall 8 verdient ausführliche Darstellung:

Patientin, 25 Jahre, Syph. sec. 1. Kur Ende 1930, 2. Kur Anfang 1931 mit Neosalvarsan und Casbis. Astheniker, zähe Konstituion.

23. VI. Bis dato 0,45 g Neosalvarsan, gut vertragen.

Mundbefund: Deutlicher Wismutsaum im Ober- und Unterkiefer an allen Zähnen, auch lingual und palatinal. Im übrigen ist das Zahnfleisch von normaler Tönung und straff. Starke Kontraktion des Oberkiefers im Prämolarenbereich. An den beiden mittleren unteren Inzisiven Retraktion des Zahnfleisches, —1 gelockert infolge Ueberbelastung.

Kapillaren:

Nagelfalz: Zahl 10, Länge 0,2—0,3. Mehrfach *Spasmus* und leichte Atonie sowie körnige Strömung, sonst keine Besonderheiten.

Handrücken: Wenige Endkapillaren, diese spastisch, Plexus erweitert.

Brust: Ohne Besonderheiten.

Lippe: Zahl 8, Länge 0,2—0,3. Häufig spastische, stark geschlängelte, zum Teil mit Ausbuchtungen versehene Endschlingen, Stauungen in der Strömung, Plexus sichtbar.

Zahnfleisch: Die auffallend zahlreichen Endschlingen (36) sind lang (0,1—0,5) und dilatiert. Dies gilt speziell für den

Margo, wo der Plexus auch stark ausgebildet ist. Weiter einwärts nimmt die Zahl, Länge und Weite etwas ab. In den randständig stehenden Schlingen sind allgemein Wismutsulfidablagerungen.

30. VI. und 12. VII.: Insgesamt 3,15 g Neosalvarsan. Keine wesentlichen Veränderungen.

28. VII.: Bisher 4,95 g Neosalvarsan. Die Wismutsulfideinlagerungen sind klinisch nicht mehr überall klar erkennbar, mehr als diffuse bläuliche Tönung.

Kapillaren:

Nagelfalz und *Handrücken:* Zahl 6—7. Kein Spasmus, dagegen leichte bis mittlere Dilatation, Strömung verlangsamt, körnig.

Brust: Wenige zarte Schlingen, starke Plexusausbildung, keine Erweiterung.

Lippe: Status idem.

Zahnfleisch: Zahl geringer, 10—15. Länge 0,05—0,1. Das Bi-Sulfid ist auf den Papillenspitzen nur noch als Flecke sichtbar und von einem roten Hof umgeben. Sonst gleiches Bild.

4. VIII.: Bis heute 5,85 g Neosalvarsan.
Im Befinden keine Aenderung, Haut und Zahnfleisch etwas blasser. Keine weitere Retraktion der Gingiva.

Kapillaren:

Zahnfleisch: Bei 1— und —1 Entzündungserscheinungen, verbunden mit Exsudataustritt.
In den anderen Bezirken keine Besonderheiten.

7. VIII.: Bisher 6,3 g Neosalvarsan.

Bi-Ablagerungen nur noch bei 1—, —1 sichtbar. Hier auch noch stärkere Zirkulationsstörungen, sonst keine wesentlichen Aenderungen.

Von den Fällen 9—13 läßt nur der letzte Kennzeichen konstitutioneller Minderwertigkeit erkennen, Vasoneurotiker (Ulcus ventriculi). Die Abstoßung des Sulfids äußert sich hier dergestalt, daß die Ablagerungen in Schollen oder Flecken liegen, die keinen Zusammenhang mehr mit den Schlingen zeigen und im Laufe der Beobachtung marginalwärts wandern; sie sind dabei teilweise von einem roten Hof umgeben. Messungen an der Gingiva ergaben keine Aenderung während der Kur.

Fall 14. Ein 26-jähriger Patient mit Ulcus ventriculi, Syph. prim. und Hypermotilität des Magen-Darmtractus. Die Dilatationen nehmen hier extreme Ausmaße an und dehnen sich in gleicher Weise auf die arteriellen Schenkel

aus. Die Zirkulationsstörungen führen auch stellenweise zu Kapillarblutungen (vgl. Abb. 7 und 8). Bei diesem Patienten konnte gelegentlich ein sogenannter „Kapillar-

Fall 14

Abbildung 7
Nagelfalz; sehr zahlreiche und große stark dilatierte Endschleifen

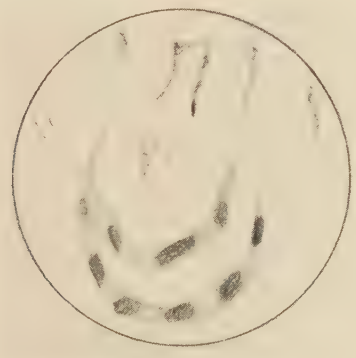

Abbildung 8
Lippe. Beobachtungsort der pulsierenden Strömung

puls" beobachtet werden, der aber nicht synchronisch mit dem Herzschlag war, sondern langsamer. Nach jedem zufließenden Stoß kurzer, aber deutlicher Rücklauf (vgl. Abb. 8).

Fall 15. Patientin, 19 Jahre. Lues prim. et sec. Gonorrhoe. Leidet unter Migräne. Schwammiges Aussehen, Cutis marmorata. Das Kapillarbild weist dementsprechend Vielgestaltigkeit auf: Spasmus, spastisch-atonische und atonische Schlingen. Die starken Strömungsstörungen, Stasen von ¼-stündiger Dauer, führen auch hier zu Kapillarblutungen. Auch Degenerationserscheinungen der Schlingen lassen sich am Ende der Kur beobachten. Der Status des Kapillarbildes wechselt mehrfach im Laufe der Kur, auch klinisch treten häufig Entzündungserscheinungen am Zahnfleisch auf (siehe Abb. 9—14).

Fall 15. Abbildungen 9—14 vom 29. 5. 1931

Abbildung 9
Nagelfalz, links, 4. Finger mit Mikrometer st. Dilat. Stasen

Abbildung 10
Nagelfalz, rechts 4. Finger ohne Mikrometer (wie bei Abbildung 9)

Abbildung 11
Wie bei Abbildung 10, nur ohne Mikrometer

Abbildung 12
Handrücken, Plexus stark Kap. Blutung

Abbildung 13
Lippe

Abildung 14
Zahnfleisch mit Mikrometer (unscharf)

Fall 16—18 weisen entsprechend ihrer labilen Konstitution Idiosynkrasie gegen die antisyphilitischen Therapeutica auf. Ueber Nausea wird häufig geklagt, teilweise liegt Gefahr der Toxidermie vor, weswegen die Kuren dann zeitweise unterbrochen werden. Das Kapillarbild ist sehr unterschiedlich. Spasmus liegt neben Atonie. Häufig verschwinden die Endschlingen während der Beobachtung bis auf wenige, die dann auch spastisch sind. An anderen Stellen finden sich ungleichmäßig dilatierte Endschlingen vor mit sackartigen Erweiterungen.

Fall 19. Patientin, 26 Jahre. 1923 wegen Lues in Behandlung, später wegen Diabetes insipidus Salvarsan erhalten. Nach der dritten Injektion Exanthem und Hautblutungen, die nach Calciumspritzen zurückgingen. Auf erneute Salvarsangaben Purpura, die sich wiederum auf Calcium besserte. Die besonders in den Extremitäten auftretenden Blutextravasate sind handtellergroß. Die zum Teil extreme Dilatation geht nach Aussetzen des Salvarsans langsam zurück, ohne aber in Spasmus überzugehen.

Fall 20. Patientin, 21 Jahre. Syph. sec. Kur am 19. V. begonnen, bisher 0,9 g Neosalvarsan. Nach der dritten Einspritzung toxisches Erythem am Stamm, Exanthem in der Mundhöhle. Vor längerer Zeit (beendet vor 14 Tagen) Casbiskur.

Leichter Morbus Basedow, schwammiges Aussehen.

Mundbefund: Alle Zähne vorhanden, nur leichte Fissurenkaries an den Molaren im Ober- und Unterkiefer.

9. X.: Toxisches Exanthem und Enanthem vor einer Woche abgeklungen. Vor 8 Stunden erneut 0,15 g Neosalvarsan.

Kapillaren:

Nagelfalz: Wenige, lange Schlingen mit spastisch - atonischen Schenkeln, weiten Schaltstücken und sehr langsamer, körniger Durchströmung.

Handrücken: Zahlreiche, vielfach geschlängelte Endschlingen mit dilatiertem Schaltstück, verlangsamte Strömung, Stasen.

Der Plexus ist gut sichtbar.

Obere Brust: Lange Kapillaren, bis an den Plexus superficialis verfolgbar, Strömung verlangsamt.

Lippe: Die arteriellen Schenkel sind strichförmig eng, die venösen dilatiert. Bei den zahlreich durchbluteten und langen Endschlingen sind die Schaltstücke oft knopfförmig verdickt. Die Strömung ist körnig.

Zahnfleisch: Kapillaren dicht stehend, meist leicht gewunden, nur die Schaltstücke erweitert.

20. X.: Bisher 1,95 g Neosalvarsan.

Mundbefund: Sulfidsaum außer an den Molaren nun auch an den Prämolaren, nur etwas zarter.

Kapillaren:

Nagelfalz: Arterielle und venöse Schenkel erweitert, Körnelung, Stasen (siehe Abb. 15).

Fall 20. Abbildungen 15—17 vom 20. 10. 1931



Abbildung 15
Nagelfalz, Dilatation, Stauungen

Abbildung 16
Lippe, links oben Kap. um Schleimdrüsenausführungsgang



Abbildung 17
Handrücken, Schaltstücke dilatiert, zum Teil mit dunklen Ablagerungen

Unterarm: Stark erweiterte Endschlingen, Strömungsverlangsamung, Farbe erscheint düsterrot bis livide. Im Verlaufe einiger Schlingen dunkelbraune bis schwarze Körnelung (Wismutsulfid?) (siehe Abb. 17).

Lippe: Bild jetzt leicht verschwommen, infolge Transsudates (siehe Abb. 16).

Zahnfleisch: Zahlreiche Endschlingen, jetzt auch mit erweiterten abführenden Schenkeln, livider Farbton, zuweilen Körnelung.

28. X.: Bisher insgesamt 2,55 g Neosalvarsan (Einzeldosis 0,3). 3., 5. und 10. XI.: Insgesamt 3,75 g Neosalvarsan erhalten.

Kapillaren:

Außer einigen aneurysmatischen Erweiterungen an den Schlingen des Nagelfalzes und Handrückens keine wesentlichen Veränderungen der Hautkapillaren.

Lippe: Durch Oedem Kapillaren schwer sichtbar.

Zahnfleisch: Venöse Schenkel und Schaltstücke fast ausnahmslos dilatiert. *Jetzt* auch an den *Incisivi* in den Papillenspitzen *Wismut-* Sulfidablagerungen an einigen marginalen, in Bündeln zusammenliegenden weiten Endschlingen.

13. X.: Bisher insgesamt 4,05 g Neosalvarsan.

Kapillaren:

Ueber dem Handgelenk „dorsal".

Zahlreiche sackförmige Ausbuchtungen der Schaltstücke, sonst Bild überall wie früher.

D. Wismut- und Salvarsan-Einwirkung bei gemischter antisyphilitischer Kur.

Allgemeine Ergebnisse:

Fall 21 lehrt, daß trotz Vasolabilität durch gründliche, richtige Mundpflege die Ablagerung von Wismutsulfid verzögert werden kann. Weiter zeigt sich am Ende der Kur nur kapillarmikroskopisch, nicht aber makroskopisch, die Einlagerung von Sulfid in den Kapillaren. Gegensätzlich hierzu steht der Fall 22. Hier finden wir schon nach der ersten Injektion von 1,0 g Casbis sowohl mikro- wie makroskopisch einen Wismutsaum. Dies ist zum großen Teil der dort stets fehlenden Mundpflege und dem schon darum geschwächten Kapillarsystem zuzuschreiben. Die Giftwirkung kommt hier in der Potenz zur Auswirkung. Im Kapillarbild zeigen sich bei diesem Patienten, neben starker Schlängelung, sack-

förmige Ausbuchtungen, allgemeine Strömungsstörungen, die sich im Verlaufe der Kur verstärken und nach 4,0 g Casbis, 1,95 g Neosalvarsan zur Gingivitis haemorrhagica führen.

Fall 23, dessen Kapillarsystem bereits durch vorhergehende Mischkuren geschädigt ist, zeigt eine weitere Zunahme der Schädigung im Laufe der neuen Kur. Die Zirkulationsstörungen sowie die schlechte Mundpflege begünstigen eine besonders starke Sulfidbildung, die sich nicht nur auf das Zahnfleisch beschränkt, sondern sich auch auf die rechte Unterlippe ausdehnt. Beachtenswert erscheint einmal die gute Beobachtungsmöglichkeit der Entwicklung der Zunahme der Bi-Ablagerungen, ferner, daß sich diese Ablagerungen auf die rechte Unterlippe beschränken und genau mit der Mittellinie der Unterlippe abschließen; fernerhin, daß die vorausgehenden Zirkulationsstörungen auf der rechten wie auf der linken Unterlippe eigenartigerweise keinen Unterschied in der Intensität aufweisen. Interessant ist das Verhalten der Lippen-Kapillaren unter dem Einfluß der Bi-Ablagerungen. Die Ablagerungen beginnen zunächst im Schaltstück, sich später im Schenkel fortsetzend, erst körnig, dann scholliger und dichter werdend. Die Strömung verlangsamt sich entsprechend der Ablagerung immer mehr, bis schließlich die Kapillare außer Funktion gesetzt ist. Und nun sprossen an der Basis dieser Kapillare mehrere — 5 bis 6 — neue Endschlingen.

Bei Fall 24 sehen wir nach überstandener Salvarsantoxidermie bereits die Folgen der Wismut-Salvarsan-Einwirkung: Gleichmäßige Dilatation von arteriellen und venösen Kapillarschenkeln, die teilweise durch Anastomosen verbunden oder sackförmige Erweiterungen aufweisen, dazu Strömungsstörungen und Wismutsulfidablagerungen.

Fall 25 zeigt bei Intoleranz gegenüber Neosalvarsan unter Silbersalvarsangaben kombiniert mit Casbis dieselben pathologischen Erscheinungen wie Fall 24.

Auch Fall 26 zeigt eine bessere Verträglichkeit von Silbersalvarsan gegenüber Neosalvarsan. Die pathologischen Auswirkungen sind besonders stark am Plexus zu erkennen in Gestalt von Dilatation und Stauungen. Auffallend ist weiterhin an der Gingiva des unteren Schneidezahnes, wo klinisch eine stärkere Retraktion der Gingiva besteht, das Fehlen der Endschlingen.

Fall 27 zeigt nach abgeklungener Salvarsan-Toxidermie und stetiger Salvarsan-Intoleranz in verstärktem Maße Kapillar-Atonie, Degenerationsformen, Stasen, Leerlauf und Rücklauf.

Spezielles zu den Fällen 21—27.

Fall 21. Mann, 20 Jahre, Syph. prim. et sec., Akrozyanose, Erythema pudoris, starke vasomotorische Erregbarkeit.

Am Kapillarbild sind außer den schon erwähnten Veränderungen die häufig vorkommenden knopfförmigen aneurysmatischen Ausbuchtungen bemerkenswert.

Fall 22. Mann, 42 Jahre. Syph. latens seropos. Choleriker. Ungepflegtes kariöses Gebiß, Atrophie der Gingiva. Dies erklärt das schnelle Aufkommen des Bi-Saumes und die Kapillarblutungen (Gingiva haemorrhagica). Die aneurysmatischen Ausbuchtungen verschwinden hier gegen Ende der Kur.

Fall 23. Mann, 25 Jahre. Syph. latens seropos. IV. Kur. Bisher bereits Neosalvarsan, 3,0 g, Casbis 7,0 g. Nach der letzten Injektion Kopfschmerzen und Uebelkeit. Klinisch Wismutsaum am unteren Zahnfleischrand.

Kapillaren:

Nagelfalz: Zahlreiche meist haarnadelförmige Endschlingen bis in den Plexus superfic. gut verfolgbar. Dazwischen einige riesige und andere besonders kleine, verkümmerte Kapillaren. Strömung körnig.

Handrücken und Brust: Ohne Besonderheiten.

Lippe: Alle sichtbaren Endschlingen gewunden. Der venöse Schenkel gegen den deutlich sichtbaren Plexus hin erweitert.

Zahnfleisch: Die marginalen Endschlingen stehen büschelweise und erscheinen im Schaltstück und venösen Schenkel durch Wismutsulfid vollständig schwarz. Die Dilatation und die Ablagerungen nehmen nach einwärts mehr und mehr ab. In der Spitze der Papillen und gegenüber dem Zahnhalsrand ist die Bi - Sulfideinlagerung am stärksten.

Untersuchungen am 20., 22., 25. IX.: Bisher 4,2 g Neosalvarsan und 8,0 g Casbis.

Kapillaren:

Unterlippe: Nach dem Vestibulum hin zunehmende Erweiterung der venösen, stark geschlängelten Schenkel. Strömung verlangsamt, körnig. Einzelne besonders lange Endkapillaren haben an der Basis der venösen Schenkel ein Bündel zarter kleiner Schlingen. Jetzt auch hier Wismutsulfid in den Schaltstücken sichtbar in Gestalt von dunkelgrünen, blauvioletten Punkten. Auffallend ist die Beschränkung der Ab-

lage auf die rechte Hälfte der Unterlippe genau in der Mittellinie abschneidend (siehe Abb. 20).

Zahnfleisch: Sulfidablagerungen noch kompakter (vgl. Abb. 18, 19 und 19 a und b).

29. IX.: Bisher 4,8 g Neosalvarsan und 9,0 g Casbis. Klinisch: Dunkelvioletter Ton der rechten Unterlippenhälfte.

Kapillaren:

Lippe: Punkt- und schollenförmige braune Sulfideinlagerungen in den Schaltstücken der nur noch „klumpenweise" durchströmten Schlingen, weiterhin ausschließlich auf die rechte Hälfte der Unterlippe beschränkt.

Zahnfleisch: Dicke, halbmondförmige, dem Scheitelteil der Endschlingen entsprechende schwarze Wismut - Sulfideinlagerungen am Zahnrand. Die weiter entfernten Schlingen sind jetzt auch enorm weit, besonders das Schaltstück. Auch hier noch Sulfid, doch spärlicher in Schollen. In größerer Distanz vom Zahn nehmen Weite, Strömungsverlangsamung und Sulfidablagerungen ab.

Im weiteren Verlauf der Kur noch Fortschreiten der Wismuteinlagerungen im Zahnfleisch und in rechter Unterlippenhälfte mit entsprechenden Zirkulationsstörungen.

F a l l 23, Abbildungen 18—20

Abbildung 18
Ueberblicksbild, Zahnfleisch, beginnende Ablagerung



Abbildung 19



Abbildung 19a

Abbildung 19b
Etwas später (a und b sind vergrößerte Ausschnitte)

Fall 24. Mann, 21 Jahre. Syphilis sec. Neigung zu Nausea. Rachitisches, schlecht gepflegtes Gebiß mit multipler Karies und leichter Retraktion der Gingiva, sonst keine Besonderheiten.

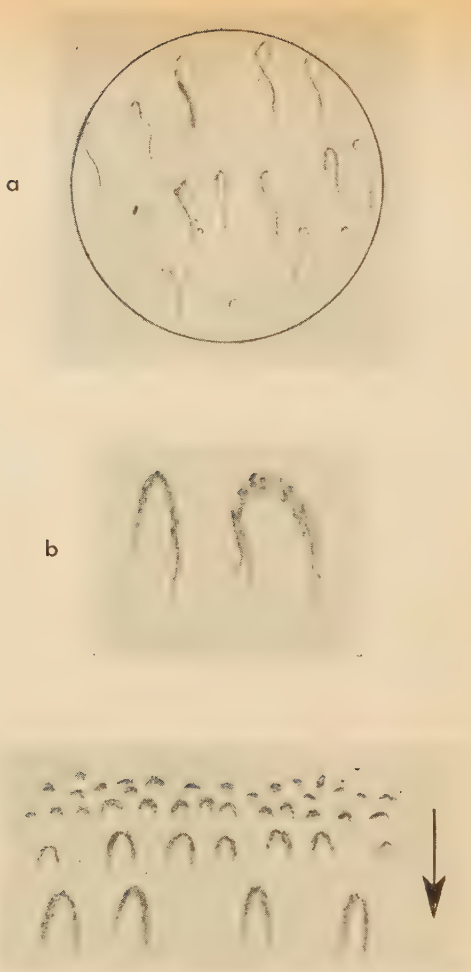

Abbildung 20

Ueberblicksbild der Lippe. Ablagerungen nur in den Schaltstücken, links große Schlinge mit kleinen Schlingen an ihrer Basis

(Der Pfeil stellt die Mittellinie dar)

Fall 25. Mann, 19 Jahre. Syph. sec. IV. Kur. Verträgt nur Silbersalvarsan, vereinzelt Karies. Im Frontzahngebiet Retraktion der Gingiva, die im Verlaufe der Kur zunimmt. Die Veränderung am Kapillarsystem betrifft mehr die Form der Schlingen (Verästelung) und die Strömung, weniger die Weite, Exsudataustritt.

Fall 26. Mann, 26 Jahre. Go., Lues latens. VII. Kur, davon 5 rein Neosalvarsan und 2 kombiniert mit Casbis, alle gut vertragen. Die VIII. Kur mußte wegen Atembeschwerden und Kopfschmerzen eingestellt werden. Allergische Konstitution. Auf 0,15 g Neosalvarsan sofort Blutanstieg zum Kopf, feuerrotes, aufgedunsenes Gesicht. Hinterher kein Kopfweh, aber Jucken am ganzen Körper. Gingiva zeigt partielle Atrophie bei 1—.
Hier am Zahnhals kapillarmikroskopisch keine Kapillaren, sondern nur einige große Plexusgefäße, erst weiter nach innen sind wieder regelmäßige Endschlingen. Der Plexus ist auch sonst stark ausgebildet und dilatiert, während die Endschlingen meist spastisch atonisch sind. Die Zirkulationsstörung ist erheblich. Dilatation und Stasen sowie die Retraktion der Gingiva nehmen gegen Ende der Kur noch zu (siehe Abb. 10).

Fall 26. Abbildung 21 vom 6. 8. 1931



a = Zahn, b = Zahnfleisch bei —1, keine Kapillaren, starkes Plexusgeflecht

Fall 27. Mann, 24 Jahre. Syph. sec. Auf Salvarsan ausgesprochener angioneurotischer Symptomenkomplex, scarlatinoforme Toxidermie 2 Tage lang. — Gut gepflegtes Gebiß, dennoch finden sich im Zahnfleisch auch Zirkulationsstörungen sowie Bi-Saum vor.

E. Kombinierte Kur: Anfangs Hydragyrum bichloratum, dann Wismut und Salvarsan.

Allgemeine Ergebnisse:

Die Calomelgaben mit Höchstmengen von insgesamt 0,4 g führten bei diesen Fällen zu einer auch klinisch mehr oder weniger deutlichen Gingivitis mercurialis. Bei Fall 32 ist diese verbunden mit starker Oedembildung, Quecksilbersulfidablagerung in der Gingiva. Auch in diesen Fällen treten die früher beschriebenen Kapillarverände-

rungen auf. Bei Fall 32 besteht bei Ueberschreitung der Dosis von 0,3 g Salvarsan Gefahr der Toxidermie. Entsprechend sind die pathologischen Erscheinungen im Kapillarbild: Dilatation beider Kapillarschenkeln, Zirkulationsstörungen, in ihrer Erscheinung rasch wechselnd zwischen jagender, gestauter Strömung, Leerlauf und Rücklauf, Exsudataustritt und kapilläre Blutungen sowie starke Wismutablagerung.

Spezielles: Bei den Fällen 28 und 29 findet sich bereits vor Beginn der Kur Retraktion der Gingiva im Frontgebiet vor sowie Gingivitis catarrh. Diese wird im Verlaufe der Kur zur spezifischen Stomatitis mercurialis und führt im Kapillarbild zur entsprechenden Zirkulationsstörung, teilweise mit Oedembildung oder Exsudataustritt.

Fall 30. Mann, 25 Jahre. Lues latens seropositiva, Go. In den letzten Jahren drei Mischkuren erhalten. Asthe-niker. Hypertoniker. Im ungepflegten Gebiß befinden

Fall 30. Abbildungen 22—24 vom 30. 5. 1931



Abbildung 22
Nagelfalz mit Mikrometer, große Tiefensicht

Abbildung 23
Lippe

Abbildung 24
Zahnfleisch mit Mikrometer (unscharf)

sich reichlich kariöse Zähne sowie Wurzelreste. Die Gingiva ist chronisch entzündet, hypertrophiert und von schwammiger Konsistenz. Das Kapillarbild zeigt anfangs an den einzelnen Teststellen große Unterschiede sowohl in Form, Weite und Strömung (vgl. Abb. 22—24). Erst

gegen Ende der Kur stellen sich allgemein Stauungsanzeichen ein, die sich besonders stark im Zahnfleisch auswirken, woselbst sich auch massige Bi-Ablagerungen vorfinden. Im Frontgebiet kann ein Schwund der Gingiva beobachtet werden.

Fall 31. Mann, 19 Jahre. Syph. sec. Angina spezifica, Akrocyanose. Hier tritt wie bei Fall 28 und 29 als Folgezustand der Calomelgaben Zahnfleischblutung ein. Die kapillarmikroskopischen Veränderungen entsprechen jenen der vorerwähnten Fälle (vgl. Abb. 25 und 26).

Fall 31. Abbildung 25—26 vom 18. 12. 1930



Abbildung 25
Zahnfleisch, interdental

Abbildung 26
Zahnfleisch, marginal

Fall 32. Frau, 35 Jahre. Syph. prim. Leichter Morbus Basedow. Neigung zum vasomotorischen Exanthem. Zyanose an Hals, Kopf, Händen und Füßen.

Mundbefund: Zahnfleisch livide rot, an den Inzisiven leicht retrahiert.

10. IX.: Bis jetzt Hydrarg. bichl. 0,02 g, Neosalvarsan 0,45. Kapillaren:

Nagelfalz: Kümmerformen in großer Zahl, mäßige Dilatation, körnige Strömung (siehe Abb. 27 und 28).

Handrücken: Starke Durchblutung, Dilatation auch der Plexusgefäße.

25. XI. : An Hydr. bichl. 0,02, Casbis 3,0 g, Neosalvarsan 1.35 g erhalten. Nach der 4. Injektion (Dosis 3,0 g) Nausea, Temperaturanstieg bis 40° und scarlatiniforme Toxidermie, die sich in mäßigem Grade auf Stamm und die Extremitätenstreckseiten erstreckt und nach 5 Tagen Dauer wieder abklingt.

Kapillaren zu dieser Zeit:

Nagelfalz: In zahlreichen sehr ungleich gefüllten, vielfach baumförmig verästelten Endschlingen wechseln Körnelung, Stasen, Leerlauf usw. mit jagender Strömung.

Handrücken und *Unterarm:* Das Bild wird durch die stark erweiterten Plexusgefäße beherrscht. Diese sind sehr zahlreich und zeigen zum Teil knopfförmige Ausbuchtungen, zahlreiche kapilläre Blutungen, körnige Strömung, Stasen.

Obere Brust: Zahlreiche Endschlingen mit erweiterten Schaltstücken und abführenden Schenkeln bis in den Plexus hinein verfolgbar.

Lippen: Dicht stehende, korkzieherartig stark geschlängelte Endkapillaren, vielfach mit punktförmigen Verdickungen, Strömung körnig, Plexus livide durchscheinend zeigt Stasen.

Zahnfleisch: Reiche Durchblutung, spastisch - atonische Schlingen, Wismutablagerungen sehr stark, Plexus schwach sichtbar.

F a l l 32. Abbildungen 27—34 vom 1. 12. 1930



Abbildung 27
vom 10. 9. 1930
Nagelfalz, rechts

Abbildung 28
vom 10. 9. 1930
Nagelfalz, links 4. Finger

Abbildung 29
vom 1. 12. 1930
Nagelfalz, rechts

Abbildung 30
vom 1. 12. 1930
Nagelfalz, links

Klinisch: Sulfidsaum bei

| +1 +2
3— 2— 1— | —1 —2 —3

leichte Gingivitis marginalis sowie Retraktion des Zahnfleisches.



Abbildung 31
vom 19. 1. 1931
Lippe

Abbildung 32
vom 19. 1. 1931
Zahnfleisch, interdental

Abbildung 33
vom 19. 1. 1931
Zahnfleisch, marginal



Abbildung 34
vom 19. 1. 1931
Zahnfleisch, marginal

1. XII.: Bis heute 1,8 g Neosalvarsan, 3,5 g Casbis. Nach Salvarsan geringe Kopfschmerzen.

Kapillaren:

Nagelfalz: Durchblutung stark, besonders die Schaltstücke sind dilatiert (siehe Abb. 29).

Handrücken: Dilatierte Endschlingen in geringer Zahl, weite Plexusgefäße Körnelung.

Lippen: Die zahlreichen, im Schenkel spastisch verengten, im Schaltstück erweiterten Endschlingen sind prall gefüllt. Die Plexusgefäße scheinen livide durch.

Zahnfleisch: Dilatation, Exsudat und Wismuteinlagerung noch stärker.

6. XII.: Keine wesentlichen Aenderungen.

16. XII.: Leichte flächenhafte Toxidermie auf Rücken und Extremitätenstreckseiten.

19. XII.: Toxidermie wieder abgeklungen. Casbis bisher 15,5 g, Neosalvarsan 4,95 g. Höchste Einzeldosis 0,3 g, danach stets Kopfschmerzen, Uebelkeit, Aufstoßen, Magenstörungen.

Kapillaren:

Nagelfalz: Zahl gleich, allgemeine Dilatation auch der arteriellen Schenkel, venöse noch weiter. Starke Schlängelung, Plexus stark gefüllt und dilatiert, starke Strömungsverlangsamung, Stasen usw. (siehe Abb. 30).

Handrücken: Knäuelförmig gewundene Endkapillaren in beträchtlicher Zahl, kapillare Blutung, sonst wie bei Nagelfalz.

Lippe: Spastische neben stark dilatierten Endschlingen (siehe Abb. 31).

Zahnfleisch: Auch hier Erweiterung der Kapillaren in toto, überall Sulfideinlagerungen (siehe Abb. 32—34). Klinisch: Sulfidsaum an allen Zähnen, Zahnfleischblutungen, Paradentose.

Epikritische Betrachtungen.

Vergleichen wir die Einwirkungen der einzelnen Schwermetalle auf die Kapillaren der Mundschleimhaut entsprechend der Untersuchungsanordnung, so finden wir bei *Bleivergiftungen* keinen Einfluß auf die *Zahl* der Kapillaren, dagegen auf die *Form.*

Je *länger* die *Einwirkungsdauer* des *Bleis* desto größer die *Vielgestaltigkeit* der *Form.*

Das *Lumen* der Kapillaren zeigt im allgemeinen *spastische* Verengerungen, nur die weniger widerstandsfähigen Kapillaren des *Zahnfleisches* erleiden durch *sekundäre* Einwirkungen eine *Dilatation* insbesondere der Schaltstücke, die sich jedoch nur auf die marginale Zone beschränkt. Die *Strömung* der Kapillaren zeigt Neigung zu *Körnelung* und *Klumpung.*

Die *Bleisulfid*-Ablagerung ist abhängig von einer intensiven Einwirkung der *Bleimengen.* Die Ablagerung erscheint *extrakapillär.*

Einfluß der reinen Wismuttherapie.

Bei Fall 5 tritt eine *Abnahme* der sichtbaren *Zahl* der durchflossenen Kapillaren durch zunehmenden *Spasmus* ein, die *Strömung* zeigt aktive Stauung mit Körnelung

sowie intrakapilläre Ablagerungen im Zahnfleisch. Wo die Sulfideinlagerungen auftreten, sind die Schaltstücke leicht dilatiert. Die anderen beiden Fälle zeigen entsprechend ihrer Konstitution — bei Fall 7 noch durch Toxidermie verstärkt — in Bezug auf die Zahl der durchflossenen Kapillaren und deren Volumen wechselnde Kapillarbilder, doch bleiben die Zirkulationsstörungen.

Im Verlaufe der oben erwähnten Toxidermie ist das Kapillarbild gleich jenen durch Salvarsanabgaben hervorgerufenen Erscheinungen. Es tritt eine gewaltige Erweiterung und scheinbare Vermehrung der Plexusgefäße ein, während die ebenfalls extrem dilatierten Endschlingen weniger in Erscheinung treten. Bei konstitutionell Minderwertigen treten noch verschiedentlich Haemorrhagien auf. Nach Abklingen der Toxidermie geht die Zahl der durchflossenen Kapillaren teilweise unter den früheren Stand, das Lumen neigt zu Spasmus und die Strömung zu aktiver Stauung, verbunden mit Körnelung.

Die Salvarsan-Therapie

führt zu größerem *Formenreichtum,* einer *Zunahme der Weite* der Schlingen bis zur Atonie. Der Grad dieser Auswirkungen zeigt eine weitgehende Abhängigkeit von konstitutionellen Faktoren, wie Vasoneurosen (Fall 13 bis 15), Allergie (Fall 16—18) und endokrinen Störungen (Fall 19 und 20). Fast immer stellen sich erhebliche *Zirkulationsstörungen* ein, schwankend zwischen Körnelung, langanhaltenden Stasen, Leerlauf und Rücklauf (vgl. Fall 14 und 15). Die Stauungen gehen bald auf den subpapillären *Plexus* über und führen zu Hämorrhagien (im Fall 17 und 18 auch klinisch deutlich zu bemerken). Andererseits kann die Salvarsaneinwirkung zur Abstoßung bereits im Endothel abgelagerten Wismutsulfids führen (Fall 9, 10 und 13).

Bei kombinierten Salvarsan-Wismutkuren

entsprechen die Auswirkungen auf Endschlinge und Plexus einem Zusammentreffen der bei reiner Salvarsan- und Wismuttherapie erhobenen Feststellungen. Der Einfluß der konstitutionellen Komponente ist hier nicht so betont. Doch beruht dies wohl mehr auf den lückenhaften anamnestischen Angaben, da sowohl das äußere Aussehen, wie die meist schlechte Verträglichkeit eine mehr oder weniger starke konstitutionelle Minderwertigkeit anzunehmen erlauben. Die Wismutablagerung wird durch die Salvarsanzugabe begünstigt. Die frühesten Ab-

lagerungen finden wir einen Tag nach der ersten Injektion (Fall 22), die spätesten (Fall 20) 14 Wochen nach dem Ende einer Casbiskur, im Verlauf einer Salvarsankur. Die Erschlaffung der Kapillarwandung und ihre Folgen unter Salvarsanwirkung kommt auch darin zum Ausdruck, daß Wismutablagerungen an den Zahnfleischkapillaren während einer reinen Salvarsankur auftreten können (Fall 20), nachdem lange Zeit vorher das Wismut allein appliziert war, ohne an den Frontzähnen zur Saumbildung zu führen: Die Einlagerung des noch zirkulierenden Bi erfolgt hier erst unter der stärkeren kapillären Schädigung durch das Salvarsan.

Salvarsan mit Wismut und Kalomel.

Die Quecksilberzugabe bewirkt intensivere pathologische Veränderungen schon nach kürzerer Zeit. Fast regelmäßig treten Hämorrhagien auf, die sich klinisch als Gingivitis haemorrhagica äußern. Umgekehrt begünstigt bzw. verschlimmert die Salvarsanzugabe die Hämorrhagien und das Auftreten der Stomatitis mercurialia.

Allgemeine Folgerungen.

Die Intensität der Zahnfleischerkrankung wird nach diesen Beobachtungen von vier Faktoren beherrscht:

1. Von der Menge der angewandten Metall- bzw. Metalloidverbindung,
2. von der Verfassung des Kapillarsystems: Konstitution, vorausgehende Medikationen, Anpassung bzw. Schwächung auf wiederholte Reize usw.,
3. von der Pflege des Zahnfleisches.

Der Verbleib der Ablagerungen konnte verschiedentlich kontrolliert werden. Wo die Schädigung der Endothelzelle relativ gering ist, erfolgt eine Resorption. Die anfangs dichten Ablagerungen werden körniger und hellen sich allmählich auf. Hier finden sich die Ablagerungen später fleckförmig extrakapillär, näher dem Margo gingivae. Es erfolgt also eine Abstoßung (vgl. L e v a d i t i, C. S t r e u p e l, A r n u z z i).

Außer bei Blei steigt mit der Intensität der Schädigung — speziell an dem durch Wismutsulfid geschädigten Zahnfleisch — meist die *Zahl* der durchbluteten Kapillaren. Oft stand die Vermehrung mit der *Größe* der Schlingen in Abhängigkeit. Sowohl die sehr *kleinen* Endschlingen zeigten Neigung zur Vermehrung, wie auch die besonders großen zur Sprossung.

Bei Syphilis-Patienten, speziell im sekundären Stadium, werden häufig knotige bis aneurysmatische Ausbuchtungen vorgefunden. Wahrscheinlich begünstigen die genannten Therapeutica die Häufigkeit und Größe ihres Auftretens, da mit den therapeutischen Gaben auch Schwankungen in ihrer Intensität auftreten; doch dürfte mehr die eigentliche Krankheit, verbunden mit konstitutionellen Faktoren hierfür ursächlich beschuldigt werden. Als Prädilektionsstelle der Bi-Ablagerungen ist von früheren Untersuchungen her die Schleimhaut der Mundhöhle bekannt, besonders die des Zahnfleisches. Daneben werden bei Fall 23 und 25 starke Ablagerungen in der Lippe vorgefunden, die sich bei Fall 23 auffallenderweise auf die eine untere Lippenhälfte beschränken. Die anatomisch günstige Lage der Lippenkapillaren ermöglicht eine klare Beobachtung des Verlaufes der Wismuteinlagerungen vom Beginn an — in Gestalt von Erweiterung der Schenkel und Stauung der Strömung — bis zur völligen Außerfunktionssetzung der Schlingen durch die kompakten Bi-Ablagerungen. Die gesunde Lippenhälfte ist ein gutes Vergleichsbild in der Beobachtung des Verlaufs.

Neben den erwähnten Ablagerungsstellen auf der Schleimhaut ist bei Fall 7 und 20 *Wismutablagerung* auch *im Arm* kapillarmikroskopisch beobachtet und bei Fall 7 nach Exzision histologisch und chemisch-analytisch durch F. Herrmann bestätigt worden.

Noch einmal sei an dieser Stelle auf die eingangs erwähnte Almkvistsche Erklärung der für die Schleimhautschädigung entscheidend wichtigen Metallsulfideinlagerung eingegangen. Es wurde zu Anfang schon angeführt, daß eine Abhängigkeit dieser Ablagerungen allein von der jeweiligen Intensität der H_2S-Bildung *im Munde* nur bedingt bestätigt werden kann, sondern dann primär eine Schädigung der *Endothelzelle* erforderlich ist, an der das im *Blute kreisende Metallgift direkt* angreift und die Sulfidverbindung erzeugt.

In diesem Zusammenhang wurde auf den Begriff „Mundpflege" hingewiesen, der einer genauen Begrenzung bedarf. Die Mundpflege darf nicht gleichgesetzt werden mit der Häufigkeit des „Zähneputzens" etwa nur aus kosmetisch-ästhetischen Gründen oder im besten Fall noch mit dem Zweck der Entfernung aller Speisereste, nein, der Hauptfaktor der Mundpflege liegt in der Schaffung eines gutdurchbluteten, straffen Zahnfleisches. Ein Teil der Patienten erreichte dies *künstlich* durch bewußte *persönliche*

mechanische Reinigung und Massage oder vermittels einer Helferin usw., beim größeren Teil geschieht dies jedoch unbewußt, auf *natürliche* Art, nämlich *funktionell* durch kräftiges, ausgiebiges Kauen nicht zu weicher Speisen. Die letzte Art erzeugt sowohl eine starke Speichelresektion, wie auch Durchblutung des Zahnfleisches und des Knochens, also optimale Verhältnisse. Es wird hierdurch kapillarmikroskopisch eine günstige *Arbeitslage* (vergl. Bettmann: Archiv für Dermatologie 1931) geschaffen. Dieses bestimmte Ziel erstrebte bewußt Fall 5 und so zeigt dieses Beispiel deutlicher als vieles andere, wo die Bedeutung und der Inhalt einer berufsmäßigen Ausübung der Mundpflege liegt, wie sie in Amerika den „dental-hygienists", weiblichen Helferinnen, obliegt.

Es zeigt sich, daß, wie für die Toxidermie die Funktion der Hautkapillaren, so für das Exanthem der Mundschleimhaut die Arbeitslage der Schleimhautkapillaren eine entscheidende Bedeutung hat. Unsere Beobachtungen geben eine weitgehende Bestätigung und Ergänzung der zu Beginn erörterten Bedeutung des Zustandes der Kapillaren für die Empfindlichkeit gegenüber den Schädigungen der Mundschleimhaut, insbesondere des Zahnfleisches durch Metalle und Metalloide. Nicht nur die offensichtliche Schädigung der Saumbildung durch Ablagerung von Metallsulfid und ihre Folgen sind klinisch beachtlich, sondern auch die Ernährungsstörungen infolge Beeinträchtigung der aktiven Durchblutung durch das *Salvarsan* (Fall 18 und 26) verdienen Erwähnung.

Beachten wir weiter die Funde von Fall 5, 7 und 23. Im Fall 7 entwickelt sich trotz toxischer Schädigung des Kapillarsystems der Haut keine Saumbildung in der Mundschleimhaut. Die merkwürdigerweise ganz ausgezeichneten Durchströmungsverhältnisse aber in der Mundschleimhaut — gleichsam eine *isoliert* erscheinende gute *Arbeitslage* — dürften eine Erklärung für das Ausbleiben des Sulfids geben. Im Fall 23 finden wir die absonderlich scharf (Ursache?) in der Mittellinie gegen die andere Lippenhälfte abgegrenzte Einlagerung, bei der doch kaum eine entsprechend umgrenzte verstärkte H_2S-Bildung ursächlich angeschuldigt werden kann. Auch hier findet man gerade im Gebiete der Saumbildung die Zeichen einer kapillären Stauung, während diese auf der anderen Seite, an der keine Wismuteinlagerungen sichtbar sind, ganz deutlich in geringerem Grad in Erscheinung treten. Also hier entscheidet die lokale schlechte Arbeitslage in Gestalt der Zirkulationsstörungen in diesem Kapillarbezirk, wo-

für wohl eine periphere Lädierung eines Nerven oder Gefäßes verantwortlich zu machen ist.

Es zeigt sich, daß, wie für die Toxidermie die Funktion der Hautkapillaren, so für das Exanthem der Mundschleimhaut die *Arbeitslage* der Schleimhautkapillaren eine entscheidende Bedeutung hat. Meine Beobachtungen lassen also weitgehende Bestätigung und Ergänzung der zu Beginn erörterten Bedeutung des Zustandes der Kapillaren für die Empfindlichkeit gegenüber Schädigungen der Mundschleimhaut insbesondere des Zahnfleisches durch Metalle und Metalloide zu.

Als weitere *Folgeerscheinung* dieser durch die herabgesetzte kapillare Funktion hervorgerufenen „Trophoneurose" ist die aus ihr nicht selten hervorgehende Zahnbetterkrankung, die *Paradentose*, aufzufassen. Scholl und Stein haben schon gezeigt, daß diese Dysfunktion des Kapillarsystems für die Paradentose disponiert. Auch wir sahen bei den untersuchten Fällen vegetativ Stigmatisierte, mit verschiedenen vasoneurotischen Erscheinungen, wie sie auch Citron bei seinen Paradentosekranken vorfand, nämlich

Akrozyanose (Fall 7, 21, 31),
Dermographismus (Fall 5),
Cutis marmorata und Migräne (Fall 15),
Ulcus ventriculi (Fall 13 und 14).

Allergische, bzw. allergisch-arthritische Manifestationen zeigten Fall 5 (Urticaria) und Fall 16 (verschiedene Idiosynkrasien).

Die Parallelität in der Aetiologie und der konstitutionellen Bereitschaft der Toxidermie mit der Paradentose kommt auch dadurch deutlich zum Ausdruck, daß in verschiedenen Fällen endokrine Anomalitäten zugrunde lagen. Es bestanden diese in den Fällen 7, 20, 32 an den Ovarien, bzw. Thyreoidea oder Parathyreoidea. Daß tatsächlich solche Beziehungen vorliegen, zeigt sich im auffallenden Auftreten bzw. Fortschreiten des marginalen Schwundes infolge längere Zeit fortgesetzter Salvarsan-, bzw. Salvarsan-Wismutzuführung. Eine Retraktion konnte gemessen werden bei Fall 5, 6 und 26 (hypertonisch-spastischer Typ nach A. Chaim), Fall 7 (endokrine Störung), während Fall 8 (keine konstitutionelle Anomalie) und Fall 9 (Vasolabilität) keine Aenderung ergaben. Bei den übrigen Patienten wurden keine genaueren Messungen ausgeführt, doch wurden von Fall 15 und

25 sowie 20 und 32 seitens der Patienten selber eine Retraktion der Gingiva beobachtet. Bei diesen Fällen fanden sich auch die vegetativen, bzw. endokrinen Störungen vor und sie sind ein Beispiel dafür, daß bei Vorliegen solcher konstitutionellen Minderwertigkeiten die Toxidität dieser Metall- und Metallverbindungen sich stärker auswirken und zum früheren Ausbruch oder zur stärkeren Entfaltung der Paradentose führen.

Zusammenfassung:

In der vorliegenden Arbeit stand zur Bewertung der Einfluß von Schwermetallgiften und Salvarsan auf die Mundschleimhaut. Dies wurde ausgeführt einerseits durch die klinische Kontrolle, andererseits durch die mikroskopische Beobachtung der Kapillaren. Diese Untersuchung erstreckte sich nicht nur auf die Mundschleimhaut, nämlich Zahnfleisch und Lippe, sondern auch auf die übrigen Teststellen der Haut, speziell Nagelfalz, Unterarm und Brust.

Der Hauptwert der kapillarmikroskopischen Untersuchungen wurde auf die *funktionellen* Schädigungen gelegt und diese, wo möglich, im photographischen Bild festgehalten, andernfalls wenigstens durch möglichst genaue Zeichnungen ersetzt. Ferner galt die Beobachtung den *Sulfid*ablagerungen im Gewebe und deren Entstehungsursache.

Die Bedeutung der *konstitutionellen Disposition* zu diesen Schäden wurde bei der Beobachtung der etwa 50 Patienten besonders gewürdigt.

Ergebnis.

1. Bei den vier unter Bleieinwirkung stehenden Fällen wiesen drei Paradentose auf, mit den entsprechenden Zeichen der Zirkulations- und Degenerationsstörungen im Kapillarsystem. Hier lag eine betont chronische, berufliche Bleiintoxikation vor. Entgegengesetzt wies der Fall 4 eine akute, aber eindeutige Bleiintoxikation auf und zeigte keine Anzeichen einer Paradentose.
2. Die Auswirkungen von Wismut, Calomel und Salvarsan sowie deren Kombinationen, auf das Kapillarsystem entsprachen früheren Beobachtungen. Bezüglich der Intensität zeigte sich, entsprechend der Paradentose, die gleiche Anhängigkeit von konstitutioneller Minderwertigkeit, z. B. wurden Vasoneurotiker und solche mit endocrinen Störungen bevorzugt. Bei

stabilen Konstitutionen trat nach Absetzen der Kapillargifte mehr oder weniger eine Restitutio ad integrum ein.

3. a) Zum Auftreten einer Sulfidbildung wird nicht unbedingt der Schwefel-Wasserstoff der Mundhöhle benötigt, sondern der Schwefel kann der geschädigten Zelle direkt entnommen werden.
   b) Die Lokalisation ist nicht an die Mundschleimhaut gebunden.
   c) Für das Zustandekommen und die Intensität der Sulfidbindung ist von entscheidender Bedeutung die lokale Arbeitslage, die stark von exogenen Einwirkungen im positiven wie auch negativen Sinn beeinflußt wird.

Es zeigt sich also eine ausschlaggebende Bedeutung des *Zustandes* des Kapillarsystems der Mundschleimhaut insbesondere des Zahnfleisches als Angriffsfläche der Metalle und Metalloide. Die hier herrschende Arbeitslage ist in gleicher Weise maßgebend für das Enanthem der Mundschleimhaut sowie die Funktion der Mundkapillaren für die Toxidermie.

Neben der erwähnten Saumbildung durch Ablagerung von Metallsulfid sowie den Ernährungsstörungen infolge Beeinträchtigung der aktiven Durchblutung durch *Salvarsan* verdient eine *Folgeerscheinung Beachtung.* Die herabgesetzte kapilläre Funktion ergibt eine *Disposition* zu einer Zahnbetterkrankung, der *Paradentose,* die nicht selten hieraus hervorgeht. Auch hier finden wir neben dem Faktor der organischen Schwäche den der *konstiutionellen Minderwertigkeit.* In ätiologischer Hinsicht wurden häufig Störungen im vegetativen und endokrinen System sowie allergische Anlagen vorgefunden.

Herrn Professor Dr. O. Loos und Herrn Privatdozent Dr. Fr. Herrmann danke ich für die Ueberlassung des Themas, sowie für die wertvollen Anregungen bei der Verarbeitung der Materie.

Schriftennachweis:

1. Almkvist: Handb. d. Hautkr. v. J. Jadasson, 1928, Bd. 18, S. 178.
2. — Dermat. Z. 1917.
3. Bettmann: Klin. Wschr. 1930, Nr. 45, S. 2089.
4. — Arch. f. Dermat. 1931, S. 162.
5. Carrera: Zbl. Hautkr. Bd. 22, S. 840.

6. Herrmann, F.: Frankf. Z. Path. 1928, Bd. 36, S. 481.
7. Heubner: Arch. f. exper. Pathol. 1097, Bd. 56, S. 370.
8. Jaensch, W.: Die Hautkapillarmikroskopie. Halle 1929.
9. Kolb, H.: Paradentium, Jahrg. 1931, Nr. 5, S. 150. — Paradentium, Jahrg. 1932, Nr. 1, S. 16.
10. Levaditi: Zbl. Hautkr., Bd. 19, S. 117.
11. Liebner: Z. Hautkr., Bd. 22, S. 117.
12. Loehr und Rosenfeld: Dermat. Z. 1927, Bd. 52, S. 459.
13. Loos, O.: Paradentium 1930, Nr. 6, S. 167.
14. Milian und Périn: Zbl. Hautkr. 1926, Bd. 5, S. 81 sowie Bd. 6.
15. Müller, O.: Die Kapillaren der menschlichen Körperoberfläche. Stuttgart 1929.
16. Scholl, H.: Paradentium 1930, Nr. 3, S. 86.
17. Stephan: Berl. klin. Wschr. 1931, S. 317.
13. Streupel und Arnuzzi: Dermat. Z. 1925, Bd. 42, S. 1.
19. Rothmann und Kurz: Zbl. Hautkr., Bd. 22.

Lebenslauf:

Ich, Heinrich, Mathias Krey, wurde am 8. Juni 1901 zu Frankfurt am Main als Sohn des Stadtbaumeisters Paul Krey und seiner Ehefrau Babette Krey, geb. Fasbender, geboren. Seit April 1907 besuchte ich die Adlerflychtschule und von April 1912 an die Klinger - Oberrealschule in Frankfurt am Main.

Als Unterprimaner trat ich Frühjahr 1919 als Freiwilliger zum Grenzschutz - Ost in das Freikorps Eulenburg ein, das gegen Polen und gegen die damalige spartakistische Bewegung eingesetzt wurde. Anschließend erhielt ich meine Ausbildung in der Landwirtschaft, studierte zwei Semester Naturwissenschaften an der Universität Frankfurt am Main.

Auf Grund meiner landwirtschaftlichen Kenntnisse trat ich im Sommer 1924 bei Raiffeisen in Frankfurt a. M. ein. Die wirtschaftliche Lage brachte mir nach dreijähriger Tätigkeit nicht das erhoffte Fortkommen. Ich bereitete mich daher im Herbst 1927 zur Reifeprüfung vor und erwarb als Externer im Frühjahr 1928 an der Liebig - Oberrealschule zu Frankfurt a. M. das Zeugnis der Reife. Anschließend nahm ich das Studium der Zahnheilkunde an der Universität Würzburg auf. Im Wintersemester 1928/29 kam ich an die Universität zu Frankfurt a. M. und konnte, infolge Anrechnung meiner früheren naturwissenschaftlichen Studien bereits Ende dieses Semesters mein Physikum ablegen. Während meines klinischen Studiums an dem Zahnärztlichen Universitätsinstitut der Stiftung Carolinum zu Frankfurt a. M. begann ich bereits mit den Vorarbeiten zu meiner Promotionsarbeit. Das Staatsexamen absolvierte ich im Frühjahr 1931. Die vorliegende Arbeit wurde im Sommer 1931 abgeschlossen.

Druckerei der Berlinischen Verlagsanstalt G.m.b.H., Berlin NW 21